

Clinical Update

FOCUSING ON CURRENT ENDOVASCULAR CLINICAL PROCEDURES

SABERX[®]を用いて下肢動脈を上から下まで治療してみた

小倉記念病院 循環器内科 曾我芳光 先生



■はじめに

血管内治療(Endovascular Therapy; EVT)を行う際のバルーンを選択するには、大きく二つある。ひとつは、ある特殊な状況に対応できるように、その性能を特化して向上させた特殊バルーン、もう一つはサイズバリエーションが豊富で多くの病変に対応できるが、制限も多い汎用性バルーンである。一般に汎用性の高いバルーンはファーストバルーンとして選択しやすいが、閉塞病変や石灰化、膝下病変、バックアップが十分でない状況においては十分な満足を得られなかった。現在、こうした病変を含めた多くの治療シーンで使用できる汎用性の高いファーストバルーンが求められている。

コーディスから発売されたSABERXは、サイズも豊富で、多くの治療部位に使用できた。早速、我々は腸骨動脈から膝下動脈までの様々な複雑病変に用いて、その汎用性と有用性を検討したので、率直な使い勝手を交えて報告する。

CASE1 70歳代 女性

「左総腸骨動脈閉塞を上肢からSABERX[®]を使って治す」

■主訴

左間歇性跛行(Rutherford 3)

■現病歴

数年前から左間歇性跛行を自覚していたが放置していた。最近、近所の健康作りセンターに行くことになり、同年代の人に比べ左足が疲れやすいことから、跛行を再認識。近医受診しABI=0.63と低下を認め、薬物療法にて経過観察となるも症状の改善を認めず、血行再建を希望され当科紹介となった。

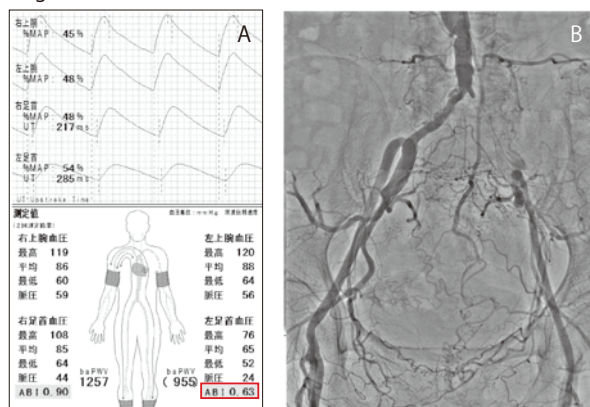
■既往症

高血圧、脂質異常症、狭心症(CABG後)、過去に喫煙歴あり

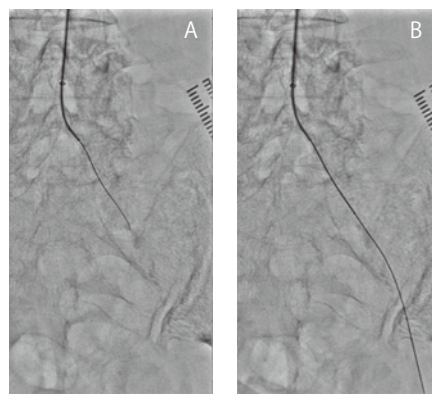
■クリニカルコース

来院時のABIは右0.90, 左0.63 (Fig.1A)であり、下肢血管エコーでは左総腸骨動脈に偏心性の石灰化を伴う閉塞が疑われた。左肘窩より6Fr 90cmのガイドシースを大動脈遠位部まで挿入し、術前造影を行った (Fig.1B)。血管エコーの結果通り、左総腸骨動脈の閉塞を認めた。マイクロカテーテルとCTO用の0.014-inchガイドワイヤーにて通過を試み、一部硬かったが通過を得られた (Fig.2A, B)。

〈Fig.1〉



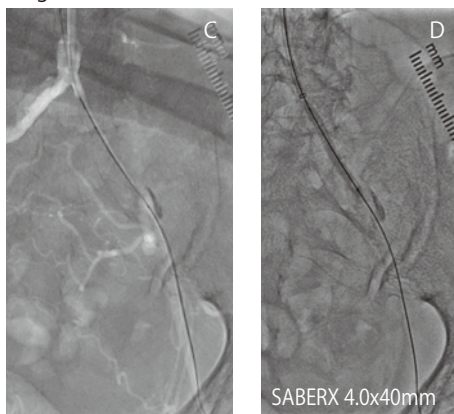〈Fig.2〉



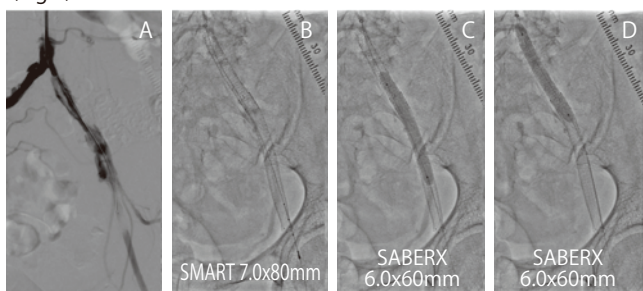
ワイヤー通過後、SABERX4.0x40mmで通過に成功し (Fig. 2C)、バルーン拡張を行った (Fig. 2D)。

拡張後の造影で、外腸骨動脈まで伸びるflow-limitingの解離を認めた (Fig. 3A)。bail-outのため、ステントが必要と判断した。まずは解離を抑えるために外腸骨からSMART7.0x80mmを留置した。次いで入口部病変にはバルーン拡張型ステントを留置した (Fig. 3B)。後拡張としてSABERX6.0x60mmで拡張を行った (Fig. 3C, D)。これにより良好な血流が得られ手技を終了した (Fig. 4A)。左ABIも0.63から0.97に改善し、自覚症状の改善を認めた (Fig. 4B)。

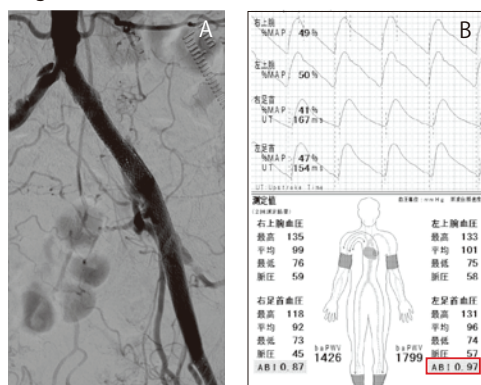
〈Fig.2〉



〈Fig.3〉



〈Fig.4〉



CASE 2 60歳代 女性

「両側SFA病変をどちらもクロスオーバーでSABERX®を使って治す」

■主訴

両側間歇性跛行 (Rutherford 3)

■現病歴

数ヶ月前から右間歇性跛行が出現。近医受診し両側ABIの低下を認めた。運動療法や薬物療法にて経過観察となるも症状の改善を認めず、最近になり症状の増悪があり、血行再建目的で当科紹介となった。

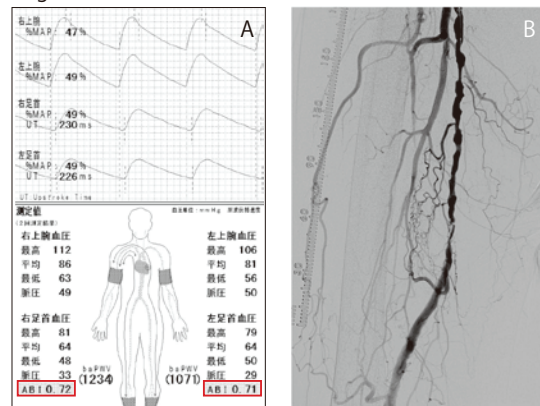
■既往症

高血圧、脂質異常症、糖尿病、狭心症 (ステント留置後)

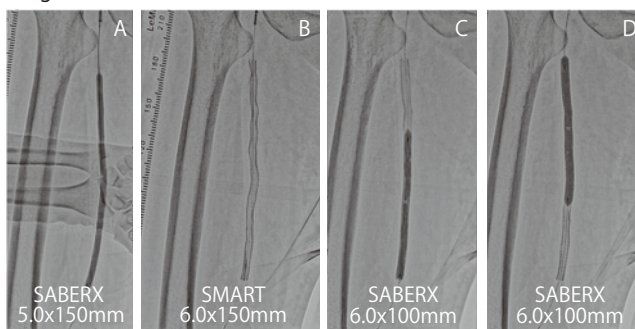
■クリニカルコース

来院時のABIは右0.72、左0.71 (Fig.1A)であり、下肢血管エコーでは右浅大腿動脈に、び慢性の一部石灰化を伴う高度狭窄、左浅大腿動脈に長区域閉塞が疑われた。まずは右浅大腿動脈病変より治療を開始した。左鼠径より6Fr 45cmのガイドシースをクロスオーバーアプローチで右浅大腿動脈に挿入し、術前造影を行った (Fig.1B)。SFA中部に、び慢性狭窄を認めた。0.014インチ Floppyワイヤーで病変部を通過後、SABERX5.0x150mmで長時間拡張を行った (Fig. 2A)。拡張後の造影で、リコイルと進行性の解離所見を認め、ステントが必要と判断した。病変をカバーするようにSMART6.0x150mmを留置し (Fig.2B)、SABERX6.0x100mmで後拡張を行った (Fig.2C, D)。これにより良好な血流が得られ、手技を終了した (Fig.3)。

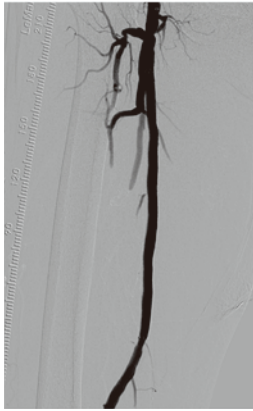〈Fig.1〉



〈Fig.2〉

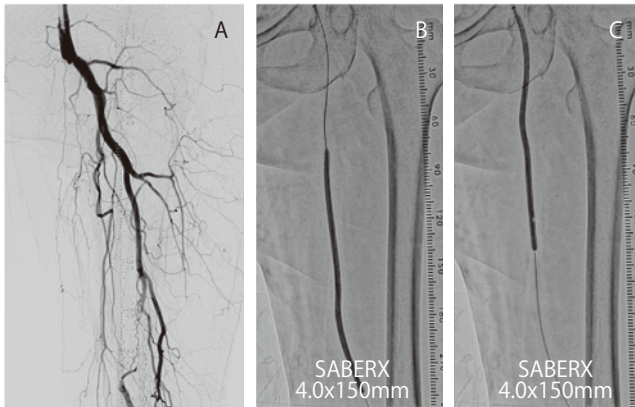


〈Fig.3〉

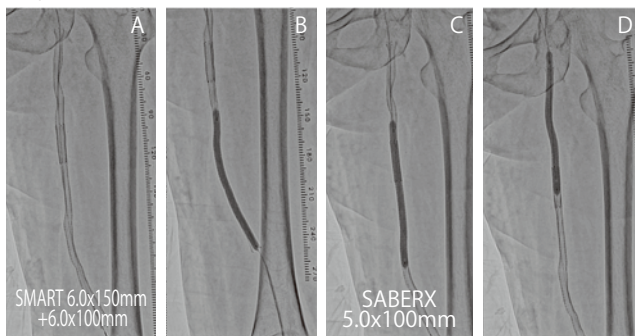


後日、左浅大腿動脈20cm閉塞に対して治療を行った。右鼠径より6Fr 45cmのガイドシースをクロスオーバーアプローチで左浅大腿動脈に挿入し、術前造影を行った (Fig.4A)。閉塞病変に対して0.014インチのCTOワイヤーで掘り進め病変の通過に成功した。通過後0.014インチ 300cm Supportワイヤーに変更し、SABERX4.0x150mmで前拡張を行った (Fig.4B,C)。拡張後、閉塞部をカバーするようにSMART6.0x150mm +SMART6.0x100mmを留置した (Fig.5A)。後拡張として、SABERX5.0x100mmで高圧拡張を行った (Fig.5B,C,D)。これにより良好な血流が得られ、手技を終了した (Fig. 6A)。術後ABIも右0.72→1.06と左0.71→1.08に改善し (Fig. 6B)、跛行症状も消失した。

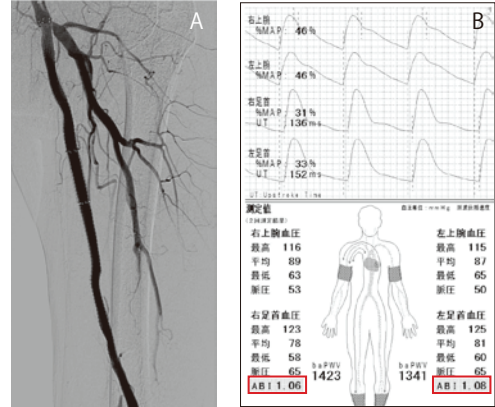
〈Fig.4〉



〈Fig.5〉



〈Fig.6〉



CASE 3 70歳代 女性

「膝下閉塞石灰化病変を順行性にSABERX®を使って治す」

■主訴

右安静時痛 (Rutherford 4)

■現病歴

数年前より右足趾のしびれ、冷感を自覚していた。最近になり透析時の指先の安静時痛が増悪するようになり、チアノーゼも出現するようになった。近医にて血流低下が疑われ当科紹介となる。

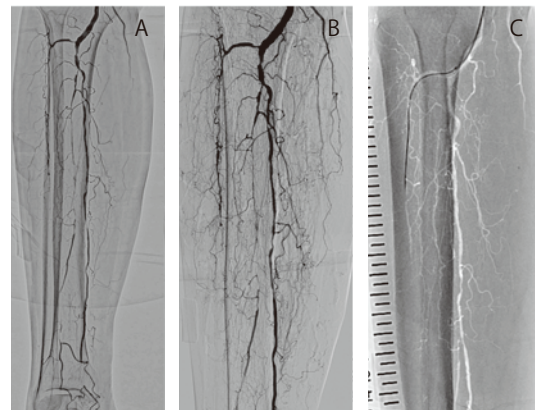
■既往症

高血圧・維持透析

■クリニカルコース

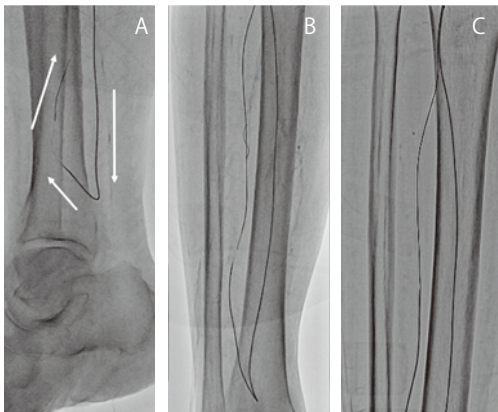
右ABIは0.82で、右足底部のSPPは40mmHg、足背部SPPは35mmHgであった。下肢血管エコーでは、腸骨動脈、浅大腿動脈に高度狭窄を認めず、膝下病変と考えられた。右鼠径部より4.5Fr 55cmのガイドシースを同側順行性に膝窩動脈まで挿入し、術前造影を行った (Fig.1A)。前脛骨動脈は長区域にわたって閉塞しており、後脛骨動脈は高度狭窄があるも開存。しかし踝の辺りで2-3cm程度の閉塞と良好な側副血行路を認めた。腓骨動脈は閉塞しているものの、DSAを長めにとることで、び漫性の狭窄を伴う2cm程度の石灰化閉塞であることがわかった (Fig.1B)。アンジオサムから、はじめに前脛骨動脈のCTOに対して治療を開始したが、閉塞端が硬く途中からガイドワイヤーが進まなくなったため治療を断念した (Fig.1C)。

〈Fig.1〉

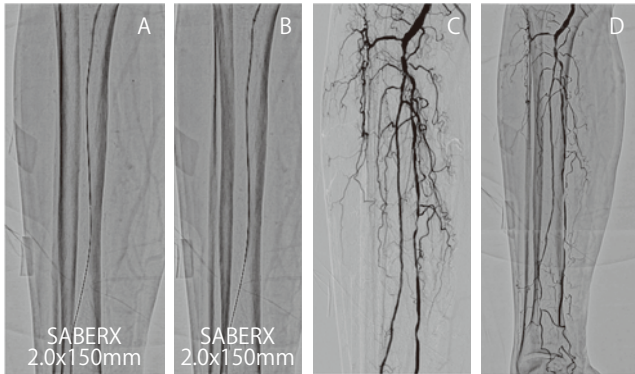

次に腓骨動脈を標的としてEVTを施行することとした。CTO用のガイドワイヤーで掘り進めるも石灰化閉塞部を通過せず、先端荷重の高いものに変更すると血管外に出ることから順行性アプローチは断念し、Trans-collateral approachによる両方向性アプローチに変更した。プラスチックジャケットのガイドワイヤーと真通用カテーテルで、後脛骨動脈から側副血行路を介して腓骨動脈を逆行性に進み (Fig 2A)、順行性のガイドワイヤーと逆行性のガイドワイヤーを接触させ (Fig 2B)、ランデブーテクニックでpull-throughに成功した (Fig 2C)。通過困難が予想されたが、いきなりSABERX2.0x150mmで通過を試みたところ、病変の通過に成功し拡張を行った (Fig. 3 A, B)。これにより良好な血流が側副血行路を介して足背動脈まで得られたことを確認し手技を終了した (Fig. 3C, D)。透析時の自覚症状も改善した。

〈Fig.2〉



〈Fig.3〉



■考察

コーディスから発売されたSABERXを用いて腸骨動脈、浅大腿動脈、膝下動脈の閉塞病変を治療した。比較的タフな病変であったが、日常臨床では珍しい訳ではない。こういった通常よりも少しタフな病変をストレスなく治療できるようでなければ、新しく登場するバルーンの評価がないと考え、敢えて選択した。全体的な感想としては、「様々な病変に対応できるユーティリティプレイヤー」といったところだろうか。各治療シーンにマッチした役割を果たしてくれている印象で、以下の特長が挙げられる。

①追従性が高い

筆者は0.014インチのワイヤーと上肢やクロスオーバーアプローチを好むため、いろんな部位で摩擦が生まれ追従性が低下する経験をしている。SABERXは0.018インチ対応のため、0.014インチのワイヤー

と0.018インチの"段差"が気になるが、今回の症例を含め、通常使用において大きな問題はなさそうである。

②通過性が高い

OTWからRxになってpushabilityが犠牲になっていないか心配したが、バルーンシャフトはしっかりしており通過性に大きな問題はない。ただ通過を狙って押す際には注意が必要である。先端が病変部 (閉塞部) に当たる、もしくは少し入ったら、一気に強く押さず、ゆっくりローテーションをかけながら押し込むイメージでいく方が、通過がスムーズな印象である。

③視認性が高い

冠動脈用の8~9インチの画面で15cm以上のロングバルーンを使用すると、バルーンのマーカーが片方しか写らず、先端マーカーなのか、近位部マーカーなのかよくわからない時があるが、マーカーの視認性が高くロードマップ下でも安全に使用できた。

④タフさが高い

症例3では、同病変を繰り返し、繰り返し、計5回拡張した。通常、リラップの低下から通過性は悪化するものと予想されるが、SABERXは問題なく高頻度拡張をやり遂げたのが印象的であった。

⑤豊富なサイズバリエーション

多くの血管に対応できるようにサイズ設定がされており、細かく覚える必要がなく、目視で血管径を確認してサイズを選べる。

■まとめ

コーディスから発売されたSABERXを用いて腸骨動脈、浅大腿動脈、膝下動脈を治療した。SABERXは、いずれのタフな病変においても通過性、視認性、操作性に高いパフォーマンスを発揮することを、実感できた。日常臨床において、多くの下肢病変に対応可能なユーティリティプレイヤー「SABERX」は、EVTのファーストチョイスバルーンの一つと考えられ、ここに報告する。

■使用製品

SABERX®

販売名：SABER PTAカテーテル
承認番号：22600BZX00271000

S.M.A.R.T.® Long

販売名：SMARTステント
承認番号：22500BZX00195000

S.M.A.R.T. Control®

販売名：腸骨動脈用スマートステント
承認番号：21700BZY00247000

※製品のご使用にあたっては、添付文書をご確認ください

