

Clinical Update

FOCUSING ON CURRENT ENDOVASCULAR CLINICAL PROCEDURES

SABERX®を用いたvessel preparationの工夫

時計台記念病院 循環器センター
丹 通直 先生／浦澤 一史 先生



■はじめに

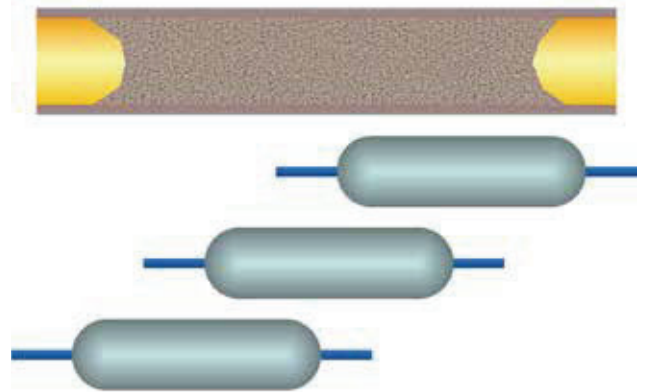
浅大腿動脈 (Superficial femoral artery; SFA) TASC II C/D lesion に対する血管内治療 (Endovascular therapy; EVT) は様々な両方向性ガイドワイヤー操作法の開発や Re-entry device が使用可能となった事で、高い手技成功率を得る事が可能となった一方で遠隔期成績は未だ満足のいく結果は得られていなかった。本邦において SFA TASC II A-C lesion ではあるが、薬剤コーティングバルーンカテーテル (Drug coated balloon; DCB) 治療群で、通常のバルーン形成術 (Standard percutaneous transluminal angioplasty; Standard PTA) に比べ良好な開通率が報告されており、これらの新規デバイスの効果を最大限に引き出す為には、特に血管解離 (vessel dissection) という観点から、guidewire 通過後の PTA の最適な方法は何かを考える必要がある。特に本邦では、海外と異なり、DCB の使用条件として、①血管径 4~7mm、②病変長 200mm 以内、③重度の石灰化がない、病変に限られており、かつ通常のバルーン形成術後に①Grade D 以上の重症な解離がなく、②残存狭窄が 50% 未満である場合にはじめて使用可能と、制限が設けられており、加えて、同一病変における DCB と stent 治療の併用が認められていないという事が、治療に携わる医師を悩ませている。つまり、対象病変の制限とバルーン形成術後の造影所見上の制限を乗り越えてはじめて、DCB が使用できるというのが現状で、これらの基準を満たさない場合には、患者さんは New device の恩恵を受けることができない。本邦では DCB の使用基準をクリアした病変にいかにも、重度の解離を生じないように、かつ残存狭窄を少なくする事ができるか、という工夫がなされてきた。その一つの方法論として、Long-length balloon (以下 Long balloon) による PTA の vessel dissection への影響を検討した²⁾。

■Balloon edge dissection の概念 (図1)

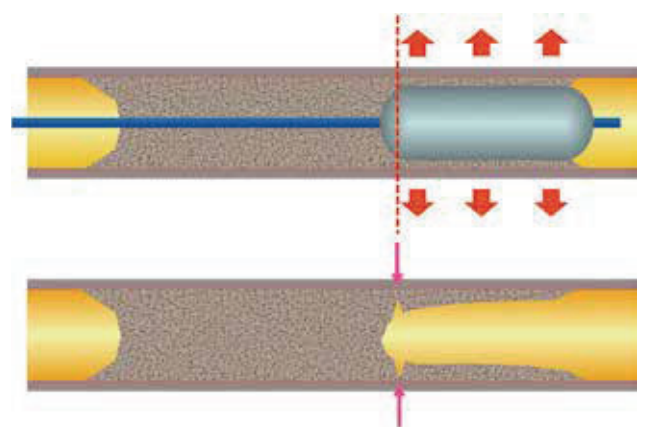
CTO 内におけるバルーン形成術は閉塞血管内で物理的に組織を押し広げ、プラークや血管壁組織間に亀裂を入れ、圧排する事で内腔を確保する為、重篤な血管損傷のリスクを抱えている。特に balloon edge は血管内にバルーン拡張による力が作用する部位と作用しない部位の境界となる為、血管損傷が生じ易いと考えられる。PCI における冠動脈ステント留置時の stent edge dissection は既知の事象であり、その原因の一つとして stent edge のプラークの存在が報告

されている³⁾。CTO 内はまさにプラークの連続 (血栓との混在の可能性もあるが) であり、その後の治療内容に多大な影響を及ぼすであろう、バルーン形成術による血管損傷をいかに最小限にとどめるかが重要であると考えられる。

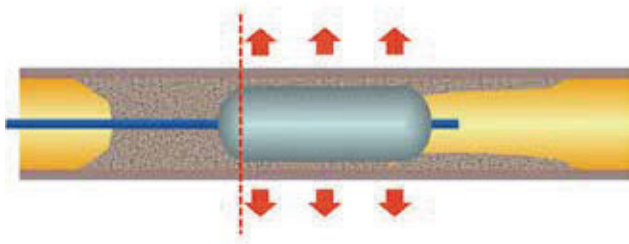
【図1】 Balloon edge dissection




(A) Long SFA CTO に対して Short-length balloon を使用した場合、病変全長に複数回の拡張が必要となる



(B) バルーンの edge は血管壁やプラークに物理的な力が働く境界部となり、特に CTO においては injury が生じ易い



(C) CTO内で複数回のバルーン拡張術を実施すると…



(D) 複数個所にinjuryを生じる可能性がある

■ Long balloonとShort balloonでのdissectionの比較

Long balloonを220mm以上(本邦では2014年4月以降220mm以上のバルーンが使用可能となった)、Short balloonを150mm以下と定義し、2012年8月から2016年10月にEVTを実施したSFA CTO (TASC II C/D) 新規病変例のうち、以下の基準を満たす症例をLong balloon group (51例)とShort balloon group (50例)の2群に分けて比較検討した。

〈選択基準〉

- Rutherford 3~5
- stepwise ballooning method (3mm→5mm等、段階的にバルーン拡張を実施する方法)を実施した場合、使用したバルーンが同一症例でいずれも220mm以上あるいは150mm以下で統一されていること。

〈除外基準〉

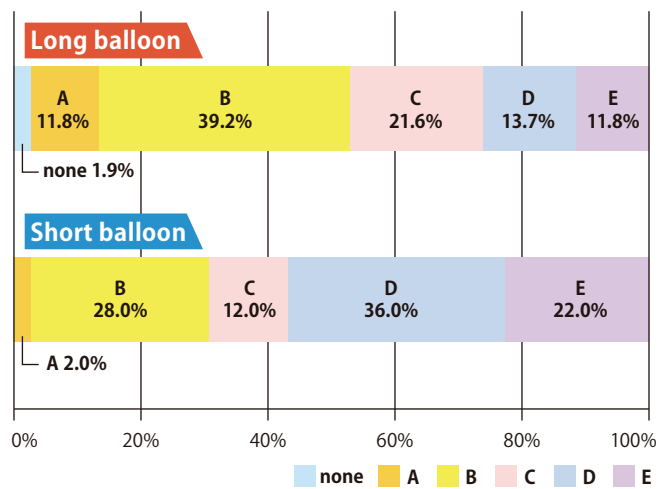
- 急性動脈閉塞例・ステント内再狭窄、再閉塞病変

Patient characteristicsは2群間で差がなく、Lesion lengthはLong balloon group 268.8±48.2mm vs short balloon group 257.8±49.7mm (p=0.26)、CTO lengthはLong balloon group 228.6±73.2mm vs short balloon group 226.0±53.8mm (p=0.84)といずれも有意差を認めなかった。DissectionはFujihara et.al⁴⁾の分類に基づいて、Type CからFをsevere dissectionと定義した。表1に示した通り、2群間でバルーン径と平均拡張圧に有意差はなかったが、平均拡張時間はLong balloon group 161.2±68.7sと有意に長く、バルーンが長い分、一回の拡張により長い時間をかける事が出来ている事を物語っていた。またLong balloon groupではsevere dissectionが有意に少なく、total length of dissectionも有意に短かった(表1)。2群間のdissection patternの比較を図2に示す。

【表1】 Procedure characteristics and Outcomes (Long balloon vs Short balloon)

	Overall (n=101)	Long Balloon (n=51)	Short Balloon (n=50)	p
Procedure details				
Balloon type				0.15
Bare	99 (98.1)	51 (100)	48 (96.0)	
Cutting / scoring	2 (1.9)	0 (0.0)	2 (4.0)	
Balloon length, mm	187.4±68.5	247.5±36.8	126.2±24.9	<0.001
Balloon diameter, mm	4.7±0.6	4.7±0.5	4.6±0.7	0.09
Inflation time, seconds	106.7±82.7	161.2±68.7	51.1±54.0	<0.001
Inflation pressure, atm	8.2±2.7	8.2±2.6	8.1±2.9	0.86
Stenting	93 (92.1)	44 (86.3)	49 (98.0)	0.029
IVUS use	80 (79.2)	43 (84.3)	37 (74.0)	0.20
Outcomes				
Total dissection length, mm	126.2±85.4	92.7±72.6	160.4±84.6	<0.001
Location of dissections				
Mid part of a lesion	54 (54.0)	16 (32.0)	38 (76.0)	<0.001
Others	46 (46.0)	34 (68.0)	12 (24.0)	<0.001
Severe dissection	59 (58.4)	24 (47.1)	35 (70.0)	0.019

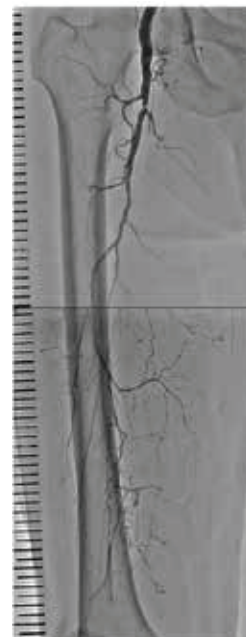
【図2】 Dissection patternの比較



■ Long balloonが有用であった症例

症例は70歳代男性、Rutherford3で、造影では重度の石灰化は認めないものの、long SFA CTOを認めた(図3A)。

図3A. Long SFA CTO

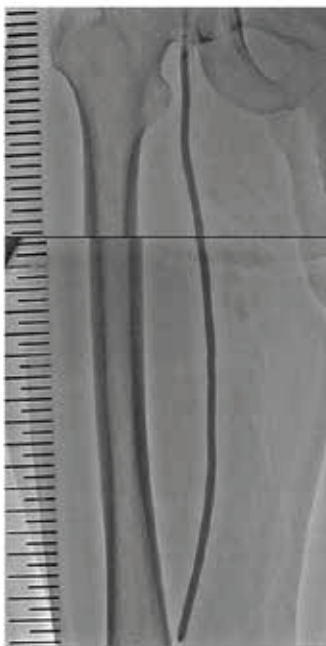

順向性ガイドワイヤー操作でワイヤー通過後に3.0x300mm及び5.0x300mmのSABERXでstepwise balloon angioplastyを実施した(図3B,C)。

図3B.
SABERX 3.0x300mm



図3C.
SABERX 5.0x300mm



Long balloonを使用する際、balloon edgeのmarkerが一つの画面で同時に確認できない事が多く、現在透視で見えているのがproximal edgeかdistal edgeか迷う事があるが、SABERXは“distal 1 marker”、“proximal 2 marker”であり、balloon deliveryの際の確認が容易であった(図3D,E)。

図3D.
Distal 1 marker

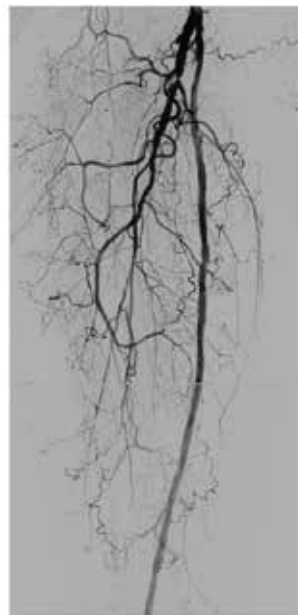

図3E.
Proximal 2 marker



バルーン形成術後の造影ではsevere dissectionを認めず、良好な血流を確認できた(図3F)。

図3F. Severe dissectionを認めず



■まとめ

至適なバルーン形成術の方法論については、長時間のバルーン形成術⁵⁾、バルーンを1気圧/20秒で拡張するSuper slow inflation⁶⁾、スコアリングバルーンの使用⁷⁾等、本邦から複数報告されている。石灰化やCTO、病変長等の病変背景がバルーン形成術に大きな影響を与える事は言うまでもなく、いつも期待した通りの結果が得られる訳ではないが、long balloonの使用は、逆行性アプローチ部位の止血と病変部の拡張を同時に行う事ができる、限られた手技時間内で1回の拡張時間を長くできる、等の利点もあり、当院でのSFA CTO治療の際の基本手技となっている。

■使用製品

SABERX®

販売名：SABER PTAカテーテル

承認番号：22600BZX00271000

※製品のご使用にあたっては、添付文書をご確認ください

参考文献

- 1) Soga Y, et al. Three-Year Results of the IN.PACT SFA Japan Trial Comparing Drug-Coated Balloons With Percutaneous Transluminal Angioplasty. *J Endovasc Ther.* 2020;27(6) : 946-955.
- 2) Tan M, et al. Comparison of angiographic dissection patterns between long and short length balloons following balloon angioplasty for chronic femoropopliteal occlusions. *J Endovasc Ther.* 2018;25(2) : 192-200.
- 3) Chamíé D, et al. Incidence, predictors, morphological characteristics, and clinical outcomes of stent edge dissections detected by optical coherence tomography. *J Am Coll Cardiol Interv.* 2013;6 : 800-13.
- 4) Fujihara M, et al. Angiographic Dissection Patterns and Patency Outcomes After Balloon Angioplasty for Superficial Femoral Artery Disease. *J Endovasc Ther.* 2017;24(3) : 367-375.
- 5) Horie K, et al. Impact of Prolonged Inflation Times During Plain Balloon Angioplasty on Angiographic Dissection in Femoropopliteal Lesions. *J Endovasc Ther.* 2018;25(6) : 683-691.
- 6) Sugihara M, et al. Efficacy of Super Slow Inflation as Lesion Preparation for Drug-Coated Balloons in Femoropopliteal Lesions. *Circ Rep* 2020; 2: 682-690.
- 7) Karashima E, et al. Usefulness of the "Non-Slip Element" Percutaneous Transluminal Angioplasty Balloon in the Treatment of Femoropopliteal Arterial Lesions. *J Endovasc Ther.* 2020;27(1) : 102-108.

